

**Palabras clave**

Presión arterial en domicilio; diagnóstico; tratamiento; hipertensión de guardapolvo blanco; hipertensión enmascarada.

**Abreviaturas utilizadas**

**99mTc:** Tecnecio  
**ACTH:** adenocorticotrofina  
**DTPA:** ácido pentaacético de dietilentríamina  
**EV:** endovenoso  
**HTA:** hipertensión arterial  
**I 131:** yodo  
**IECA:** inhibidores de la enzima convertidora  
**MAG3:** mercaptoacetiltriglicina  
**MIBG:** metayodobencilguanidina  
**NEM:** neoplasias endócrinas múltiples  
**OIH:** yodo 123-iodohippurato  
**RMN:** resonancia magnética nuclear  
**TAC:** tomografía axial computada  
**VO:** vía oral

**Síntesis Inicial**

El uso de la medicina nuclear en el diagnóstico de la hipertensión secundaria ha tenido que enfrentar una seria competencia con otras tecnologías diagnósticas como la ecocardiografía doppler, la resonancia magnética nuclear y recientemente la tomografía multicorte; hecho que se acentuó especialmente en la última década.

A pesar de ello, esta metodología conserva su espacio dentro de las herramientas diagnósticas y su aporte es requerido cuando es necesario un rastreo completo de cuerpo entero con sustancias metabólicas marcadas.

**RADIORRENOGRAMA ISOTOPICO**

Se estima que la HTA renovascular es causa de un 0,5 a 3,5% de HTA en la población en general, porcentaje que se eleva hasta un 15 a 45% en centros de derivación de HTA refractaria al tratamiento. Sin embargo, es importante distinguir entre HTA renovascular y estenosis de arteria renal, siendo ésta una patología frecuente en ancianos no necesariamente asociada a HTA. Es importante entonces poder definir cuáles son los pacientes que podrían verse beneficiados con un correcto diagnóstico y que requerirán ser revascularizados con el fin de mejorar o curar su HTA.<sup>1</sup>

**Radiofármacos**

Se utilizan tanto el DTPA marcado con <sup>99m</sup>Tc que se excreta por filtración glomerular, como el MAG3 también marcado con tecnecio <sup>99m</sup>. El OIH es otra alternativa debido a que se filtra pero también se secreta por túbulo renal. Se prefiere utilizar el DTPA por su mecanismo de excreción y al MAG3 por mejor calidad en las imágenes. Siendo la dosimetría de éstos favorable respecto del OIH. El MAG3 se usa en pacientes con clearance de creatinina bajo.<sup>2</sup>

Se recomienda por consenso comenzar con el test con Captopril o Enalaprilato. El captopril se utiliza en dosis de

25 a 50 mg (VO) iniciando el efecto a los 60 minutos post ingesta del fármaco, motivo por el cual se sugiere diferir la inyección del radiotrazador dentro de los 60 a 90 minutos (con el paciente en ayunas). El enalaprilato (EV) comienza su actividad a los 15 minutos de iniciada la infusión, con lo cual los tiempos se acortan (3). La preparación del paciente requiere interrumpir los IECA 2 a 3 días previos para el Captopril y 5 a 7 días para el Enalapril considerando que la no supresión reduce hasta un 15% la sensibilidad del estudio. Se recomienda además reducir las dosis de antagonistas cálcicos y los diuréticos para evitar la deshidratación.

Los estudios se adquieren en 2 etapas:

- 1) *Imágenes de flujo*: evalúa el primer paso del radiotrazador en bolo al riñón. Se adquieren cada 1 a 3 segundos durante el primer minuto.
- 2) *Imágenes tardías*: cada 10 a 30 segundos durante los 25 a 30 minutos siguientes con el fin de evaluar la captación cortical y el aclaramiento que representa la excreción.

Se realiza una curva actividad- tiempo de la perfusión y una segunda curva de la función renal dinámica.

## Evaluación del radorrenograma

### Fase de Flujo

Normalmente el flujo sanguíneo se observa entre los 2 a 5 segundos posteriores a la visualización de la aorta; si la curva muestra asimetrías, podría ser indicativo de retraso en la llegada del radiotrazador a un riñón, secundario a alteración en la perfusión.

### Fase de Función Cortical

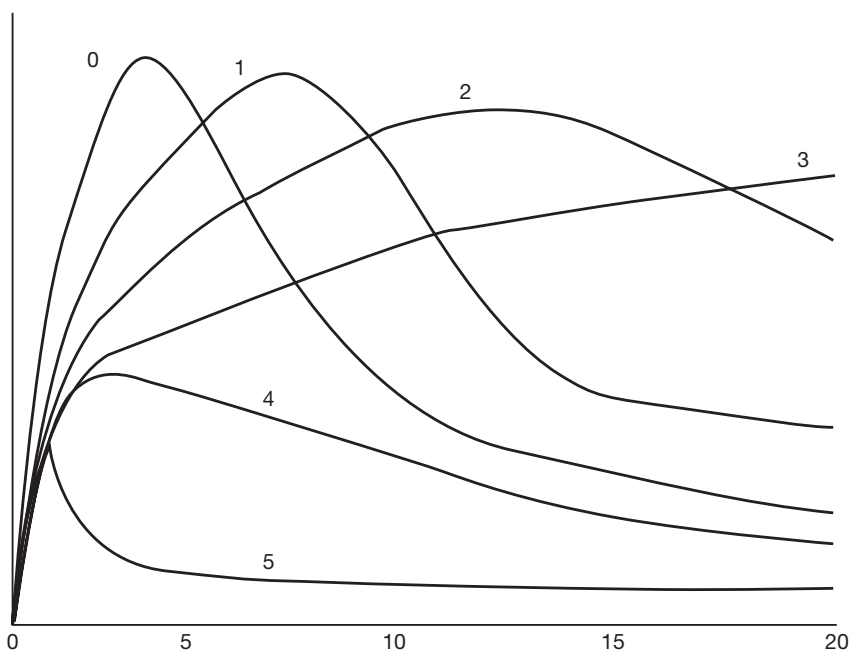
Se visualiza la corteza homogénea en los primeros 1 a 3 minutos. Si la función está reducida en un lado, la captación se torna más lenta y suele retrasarse con relación al lado que funciona mejor; pero luego, la captación se invierte siendo hipercaptante en el lado menos funcionante ya que el otro se aclara más rápidamente (*Patrón en flip-flop*).

### Fase de aclaramiento

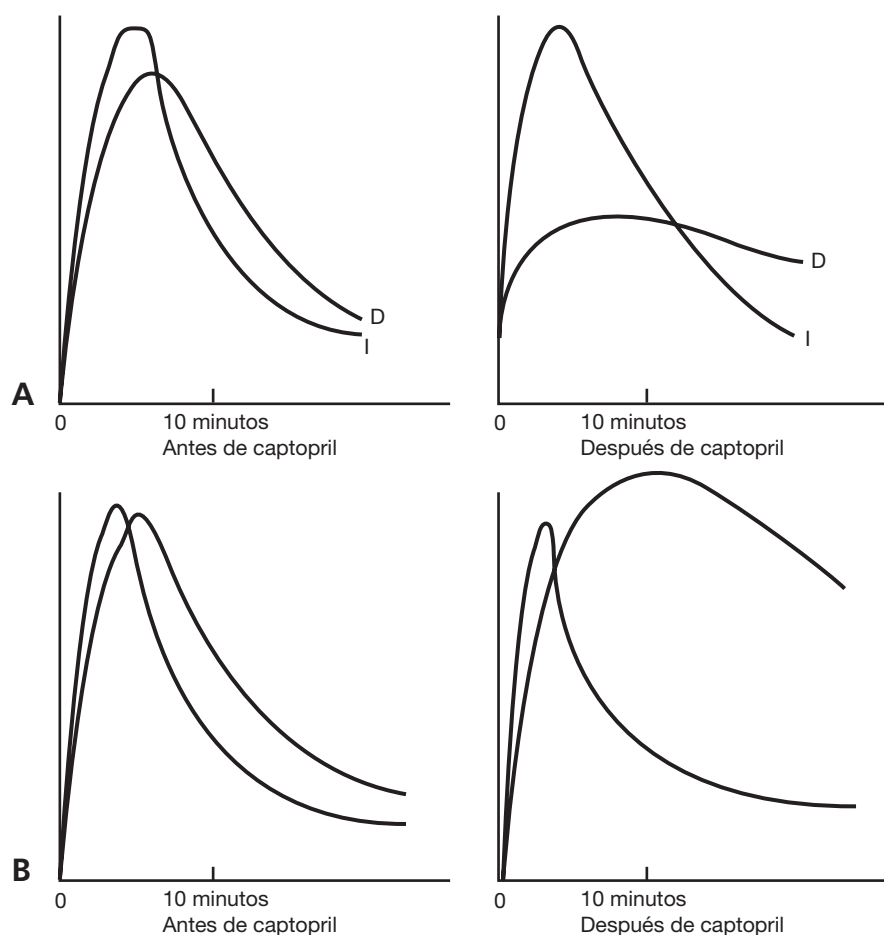
Los cálices y la pelvis comienzan a visualizarse a los 3 minutos. En los siguientes 10 a 15 minutos la actividad en el riñón y en el sistema colector disminuye (fig. 84-1).

Los resultados de las curvas renográficas podrían ser catalogados como de alta, intermedia y baja probabilidad de HTA renovascular<sup>4</sup> (fig. 84-2).

- *Probabilidad Baja*:
  - o Curvas normales.
  - o Hallazgos anormales post captopril con curvas tipo 1 y 2.
  - o Probabilidad menor al 10% de enfermedad.
- *Probabilidad Intermedia*:
  - o Cubren este rango aquellos pacientes con uremia elevada, HTA, riñón de menor tamaño con curvas basales anormales, indicativas de función renal disminuida pero que no se modifican post Captopril. Con sensibilidad del 90% pero especificidad entre el 50 – 70%.
  - o Patrón de cambios simétricos bilaterales en las curvas post Captopril, habiéndose descartado depleción salina, hipotensión o deshidratación.
- *Probabilidad Alta*:
  - o Cuantos más cambios se observen en relación al estudio basal, más probabilidad existe de que sea secunda-



**Figura 84-1.** Patrones renográficos: 0) Normal; 1) Anormalidades menores; 2) Excreción retardada con ase de lavado preservado; 3) Excreciones y lavados retardados; 4) Insuficiencia renal con captación parenquimatosa conservada; 5) Insuficiencia renal sin captación.



**Figura 84-2.** Comparación de Curvas. **A** Izquierd: Basal; Derecha: post captopril muestra la función renal global y máxima disminuida por caída de la filtración glomerular. **B** Izquierda: Basal con MAG3; Derecha: muestra la retención cortical del trazador.

rio a estenosis de arteria renal. El patrón puede evolucionar de un basal normal a un cambio leve o una gran alteración en la curva post efecto del Captopril.

- o La cuantificación puede colaborar a evaluar el cambio funcional. El criterio más importante con DTPA lo constituye la reducción en la función renal relativa o absoluta mayor o igual al 10% al comparar con el estudio basal (60/40 vs 50/50). Así como una disminución en la tasa de filtrado glomerular del 10% post Captopril.
- o Asimetrías de captación del orden del 5 al 9% asociadas a alteraciones en la fase de retención parenquimatosa.
- o Marcada retención parenquimatosa unilateral post Captopril (con un tiempo máximo mayor a 20 minutos) la cual suele observarse en forma más marcada con MAG3 que con DTPA.
- o Un estudio de alta probabilidad se correlaciona con un 90% de sensibilidad y especificidad

## GAMMAGRAFIA SUPRARRENAL - ADRENOCORTICAL

La indicación más importante es en el diagnóstico de Síndrome de Cushing o enfermedad de Cushing (hormonas deriva-

das de la zona fascicular) y el estudio de hiperaldosteronismo primario o Síndrome de Cohn (hormonas provenientes del cortex adrenal) y de tumores virilizantes provenientes de la zona reticular.<sup>5</sup>

## Radiofármacos

El I-131 6 $\beta$ -yodometil-19-norcolesterol se concentra en la corteza suprarrenal como resultado del transporte y la unión posterior a los receptores de LDL lipoproteínas de baja densidad. Es necesario tener en cuenta que todo lo que altere la metabolización del colesterol puede influenciar en la realización del estudio y que un incremento en los niveles séricos de ACTH aumenta la captación de yodo radiactivo. El material se almacena a nivel celular pero no se incorpora a la secreción hormonal.

Se administra en forma endovenosa 1mCi/1,7 m<sup>2</sup>, previa administración de yodo (lugol en gotas) 24 hs antes a fin de evitar la captación, por parte de la glándula tiroides, del yodo radiactivo. Se toman imágenes para enfermedad o síndrome de Cushing a las 48 hs y para el resto a los 4 o 5 días, debido al tiempo necesario para aclarar las imágenes de fondo.

La captación del radiotrazador aumenta a lo largo de los 2 días posteriores a la inyección. Por ese motivo es aconsejable esperar hasta el cuarto o quinto día para completar el estudio.

## Síndrome de Cushing

Suelen encontrarse diversos patrones según la etiología:

1. Captación unilateral en adenomas productores de glucocorticoides.
2. La afinidad del trazador bilateral se la observa en hiperplasia suprarrenal, secundaria a etiología hipofisaria, o menos frecuentemente, a hiperplasia macronodular.
3. Ausencia de captación en ambas suprarrenales en un paciente con Síndrome de Cushing podría ser indicativo de un carcinoma adrenocortical.

La gammagrafía suele ser de utilidad en pacientes en los que resulta dificultosa la localización por TAC o RMN, para detección de restos posoperatorios o recidivas en donde la arquitectura anatómica suele estar desvirtuada.

## Hiperaldosteronismo

La aldosterona se produce en la capa glomerular de la corteza. Para su visualización se debe realizar supresión de ACTH con dexametasona, ya que la mayor producción hormonal no ocasiona un feed back sobre la secreción de ACTH. La distribución normal del radiotrazador podría ocultar alguna asimetría nodular pequeña mientras que la captación unilateral dentro de los primeros 5 días indicaría la existencia de un adenoma productor de aldosterona. Siendo las imágenes bilaterales tardías, típicas de la hiperplasia.

## GAMMAGRAFIA ADRENOMEDULAR

Resulta de utilidad en el seguimiento post-tratamiento de tumores adrenérgicos funcionantes: paragangliomas, neuroblastomas y feocromocitomas. Los paragangliomas se asocian a síndromes familiares como NEM tipo IIA (carcinoma medular tiroideo, feocromocitoma, hiperparatiroidismo) y tipo IIB (carcinoma medular de tiroides, feocromocitoma y ganglioneuomas), la enfermedad de Von Lippel-Lindau y la neurofibromatosis.

## Radiofármacos

Un análogo de la noradrenalina, la MIBG es captado y localizado en las vesículas de almacenamiento citoplásmicas de las terminales nerviosas adrenérgicas presinápticas. Este análogo puede ser marcado con I-123 que posee la ventaja de la menor radiación al paciente y la mejor calidad de las imágenes pero que en nuestro país no es posible su obtención. También puede ser marcado con I-131 que, al tener una mayor vida media, permite diferir la obtención de las imágenes.

Es capturado por la médula suprarrenal, tejidos tumorales neuroblásticos y adrenérgicos, y en órganos con abundante innervación adrenérgica como el corazón, glándulas salivales y el bazo.

El material se inyecta por vía endovenosa a dosis de 0,5 mCi/m<sup>2</sup> de I-131(yodo) obteniéndose imágenes a las 24, 48 y hasta 72 hs. La sugerencia es tomar imágenes desde la base del cuello hasta incluir la pelvis con el fin de detectar feocromocitomas de localización extrasuprarrenales y neuroblastomas.

Se debe tener precaución con fármacos que pueden interferir con la captación del MIBG como los antidepresivos tricíclicos, alfa y betabloqueantes, la cocaína y algunos antipsicóticos.

Otro trazador que puede utilizarse es el octeocitrilo marcado con In-111(indio), útil en tumores que no captan MIBG.

## Feocromocitoma

Si bien el primer indicio de diagnóstico suele ser clínico, puede utilizarse la gammagrafía en los pacientes en quienes no haya podido localizarse con TAC o RMN por ubicación en tejido cromafín extrasuprarrenal o en quienes se sospeche metástasis. Suele hallarse un nódulo visualizado como una captación unilateral focal.

La sensibilidad es aproximadamente de 90% y la especificidad es superior al 95%. En raros casos resulta ser bilateral o extrasuprarrenal, generalmente en proyección a la línea media.<sup>6-8</sup> (fig. 84-3)

## Incidentalomas

Se recomienda la extirpación de lesiones mayores a 4 cm de diámetro por el riesgo de malignizar y el control de aquellos de menor tamaño, siguiendo criterios clínicos simples y pruebas de rastreo de laboratorio. Siendo la captación de MIBG I-131 positiva en nódulos funcionantes.

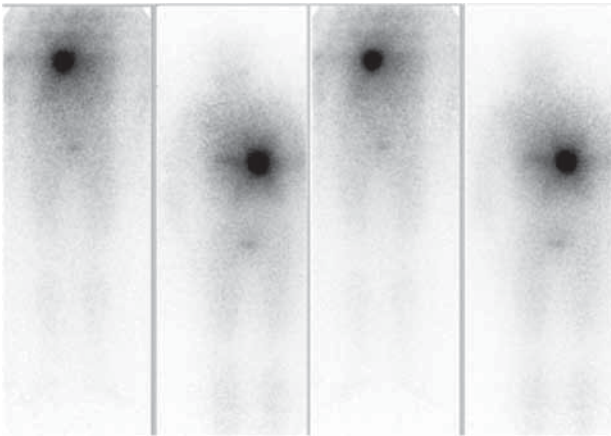
## ESTUDIO DE LA TIROIDES EN LA HIPERTENSION ARTERIAL

La asociación de HTA y patología tiroidea es frecuente. Un 30% de los hipertiroideos tiene HTA sistólica.<sup>9</sup> Por su parte los hipotiroideos manifiestos se asocian a HTA diastólica en un 20%.

El hipertiroidismo manifiesto causa disminución de la resistencia vascular sistémica con aumento de la frecuencia cardíaca, de la precarga y del gasto cardíaco. La disminución de la resistencia vascular sistémica activa al sistema renina-angiotensina-aldosterona, dando lugar a un aumento del volumen plasmático e incremento de la precarga cardíaca. La hormona tiroidea también aumenta la eritropoyetina, lo que incrementa aún más la precarga.

El aumento de la precarga, el gasto cardíaco y la disminución de la distensibilidad arterial podría ser el mecanismo de la HTA<sup>10</sup> con un aumento del trabajo cardíaco, hipertrofia cardíaca<sup>11</sup> y disfunción diastólica.

El hipotiroidismo manifiesto produce aumento de la resistencia vascular sistémica, frecuencia cardíaca en repo-



**Figura 84-3.** Barrido corporal con I 131MIBG a las 24 hs. Y 48 hs. Imagen focalizada hipercaptante en hipocondrio derecho en proyección a suprarrenal homolateral en vistas anteriores y posterior de barrido corporal con MIBG.

so normal o reducida, disminución de la contractilidad y descenso del gasto cardíaco. Además, hay un aumento de la presión diastólica. El gasto cardíaco puede estar reducido en hasta un 30-40% como consecuencia de la reducción del volumen de eyección y la frecuencia cardíaca.

Tres factores principales pueden contribuir en la fisiopatología de la HTA en los pacientes con hipotiroidismo subclínico. El primero y más ampliamente reconocido es el incremento de la resistencia vascular sistémica; el segundo es el aumento de la rigidez arterial que resulta de la infiltración mixedematosa; y el tercero es la disfunción endotelial.

## Gammagrafía tiroidea

El centellograma tiroideo nos informa de la morfología y de la función del nódulo, dado que el trazador radioactivo es utilizado, concentrado y metabolizado en el tejido tiroideo normal o nodular.

El I 131 fue el primer radiotrazador utilizado. En la década del 60 se introduce el  $^{99m}\text{Tc}$  y posteriormente el I 123; éstos dos últimos han permitido reducir la dosis de radiación a límites muy bajos. El paciente debe presentarse en ayunas, si el radiotrazador se administra por VO.

El I 131 y el I 123 se administran por VO y el estudio gammagráfico se realiza entre las 12 y 24 hs después. El

$^{99m}\text{Tc}$  se administra por vía EV y el estudio se realiza a los 20 y 30 minutos; el pertechnetato es concentrado en forma similar al ión yoduro, pero no es organizado y vuelve a la circulación, por lo que su concentración es inferior a la del yodo.

Cuando se quiera diferenciar formaciones sólidas de líquidas se debe realizar un estudio dinámico con  $^{99m}\text{Tc}$  inyectando al paciente debajo de la cámara y programándola para que tome 20 imágenes de 2-3 segundos.

Los estudios también pueden ser adquiridos mediante el sistema de la tomografía computarizada por emisión de fotones únicos (SPECT), con la que se pueden establecer volúmenes.

Dada la asociación de la patología tiroidea e HTA es aconsejable la búsqueda de hiper o hipotiroidismo en el paciente hipertenso.

## Bibliografía sugerida

1. Aurell M. Screening for Secondary Hypertension. *Curr Hypertens Rep* 1999; 1: 461.
2. Taylor A. Renovascular hypertension: nuclear medicine techniques. *Q J Nucl Med* 2002;46:268-282.
3. Taylor A, Nally J, Aurell M y col. Consensus report on ACE inhibitor renography for detecting renovascular hypertension. Radionuclides in Nephrourology Group. Consensus Group on ACEI Renography. *J Nucl Med* 1996;37:1876-1882.
4. Taylor AT Jr, Fletcher JW, Nally JV Jr y col. Procedure guideline for diagnosis of renovascular hypertension. Society of Nuclear Medicine. *J Nucl Med* 1998; 39: 1297-1302.
5. Gross MD, Shapiro B, Francis IR y col. Scintigraphic evaluation of clinically silent adrenal masses. *J Nucl Med* 1994;35:1145-1152
6. Sisson JC, Frager MS, Valk TW y col. Scintigraphic localization of pheochromocytoma. *N Engl J Med* 1981;305:12-17.
7. Shapiro B, Gross MD, Shulkin B. Radioisotope diagnosis and therapy of malignant pheochromocytoma. *Trends Endocrinol Metab* 2001;12:469-475.
8. Manger WM, Gifford RW. Pheochromocytoma. *J Clin Hypertens (Greenwich)* 2002; 4:62-72.
9. Danzi S, Klein I. Thyroid Hormone and Blood Pressure Regulation. *Curr Hypertens Rep* 2003; 5: 513-520.
10. Prisant LM, Gujral JS, Mulloy AL. Hyperthyroidism: a secondary cause of isolated systolic hypertension. *J Clin Hypertens (Greenwich)* 2006;8:596-599.
11. Petretta M, Bonaduce D, Spinelli L y col. Cardiovascular haemodynamics and cardiac autonomic control in patients with subclinical and overt hyperthyroidism. *Eur J Endocrinol* 2001;145:691-696.